

# Viabilidad de la anastomosis termino terminal yeyunal revestida con trasposición mesentérica en un modelo canino

*por* Edwin Keyserline Rinza Miñope

---

**Fecha de entrega:** 07-may-2024 08:31a.m. (UTC-0500)

**Identificador de la entrega:** 2373281252

**Nombre del archivo:** Informe\_de\_Tesis\_Edwin\_Rinza\_Mi\_ope\_actual.docx (13.28M)

**Total de palabras:** 7966

**Total de caracteres:** 44568



Esta obra está bajo una [Licencia  
Creative Commons Atribución -  
4.0 Internacional \(CC BY 4.0\)](https://creativecommons.org/licenses/by/4.0/)

Vea una copia de esta licencia en  
<https://creativecommons.org/licenses/by/4.0/deed.es>



Obra publicada con autorización del autor



**FACULTAD DE CIENCIAS AGRARIAS**  
**ESCUELA PROFESIONAL DE MEDICINA VETERINARIA**

**Tesis**

**Viabilidad de la anastomosis terminal  
yeyunal revestida con trasposición mesentérica  
en un modelo canino**

**Para optar el Título Profesional de Médico Veterinario**

**Autor:**

**Edwin Keyserline Rinza Miñope**  
<https://orcid.org/0000-0003-4377-931X>

**Asesor:**

**M. Sc. Julio César Terán Piña**  
<https://orcid.org/0000-0001-9438-0486>

**Tarapoto, Perú**

**2024**



FACULTAD DE CIENCIAS AGRARIAS  
ESCUELA PROFESIONAL DE MEDICINA VETERINARIA

Tesis

**Viabilidad de la anastomosis término terminal  
yeyunal revestida con trasposición mesentérica  
en un modelo canino**

Para optar el Título Profesional de Médico Veterinario

Autor:

Edwin Keyserline Rinza Miñope

Sustentado y aprobado el 15 de febrero del 2024, por los siguientes jurados:

Presidente de Jurado

M. V. M. Sc. Alicia María López  
Flores

Secretario de Jurado

M. V. M. Sc. Walter Julián  
Gutiérrez Arce

Vocal de Jurado

M. V. Alexander William Torres  
Campos

Asesor

M. V. M. Sc. Julio César Terán Piña

Tarapoto, Perú  
2024

## **Declaratoria de autenticidad**

**Edwin Keyserline Rinza Miñope**, con DNI N° 75274359, egresado de la Escuela Profesional de Medicina Veterinaria, Facultad de Ciencias Agrarias de la Universidad Nacional de San Martín, autor de la tesis titulada: “**Viabilidad de la anastomosis termino terminal yeyunal revestida con trasposición mesentérica en un modelo canino**”

Declaramos bajo juramento que:

1. La tesis presentada es de nuestra autoría.
2. La redacción fue realizada respetando las citas y referencia de las fuentes bibliográficas consultadas.
3. Toda información que contiene la tesis no ha sido plagiada.
4. Los datos presentados en los resultados son reales, no han sido alterados ni copiados, por tanto, la información de esta investigación debe considerarse como aporte a la realidad investigada.

Por lo antes mencionado, asumimos bajo responsabilidad las consecuencias que deriven de nuestro accionar, sometiéndome a las leyes de nuestro país y normas vigentes de la Universidad Nacional de San Martín.

Tarapoto, 15 de Febrero de 2024.



---

**Edwin Keyserline Rinza  
Miñope**  
DNI N° 75274359  
Autor

### Ficha de identificación

<p><b>Título del proyecto</b> Viabilidad de la anastomosis terminal yeyunal revestida con trasposición mesentérica en un modelo canino</p>	<p><b>Área de investigación:</b> Ciencias Veterinarias <b>Línea de investigación:</b> Manejo de fauna silvestre <b>Sublínea de investigación:</b> Estudios básico de soporte <b>Grupo de investigación</b> (indicar resolución): 038-2022-UNSM/FCA/CF <b>Tipo de investigación:</b> Básica <input checked="" type="checkbox"/>. Aplicada <input type="checkbox"/>, Desarrollo experimental <input type="checkbox"/></p>
<p><b>Autor:</b> Edwin Keyserline Rinza Miñope</p>	<p>Facultad de Ciencias Agrarias Escuela Profesional de Medicina Veterinaria <a href="https://orcid.org/0000-0003-4377-931X">https://orcid.org/0000-0003-4377-931X</a></p>
<p><b>Asesor:</b> M.V. M.Sc. Julio César Terán Piña</p>	<p><b>Dependencia local de soporte:</b> Facultad de Ciencias Agrarias Escuela Profesional de Medicina Veterinaria Unidad o Laboratorio: Medicina Veterinaria <a href="https://orcid.org/0000-0001-9438-0486">https://orcid.org/0000-0001-9438-0486</a></p>

## **Dedicatoria**

A mi Esposa Raquel Yarleque Chistama, por ser siempre mi apoyo incondicional y quien me motiva a seguir cumpliendo nuestras metas, a mi padre Daniel Rinza Mendoza, por estar siempre presente en las metas que me propongo e inculcarme el espíritu de trabajo y honradez, para poder ser un hombre de bien social.

**Edwin Keyserline Rinza Miñope**

## **Agradecimiento**

A mi Dios, quien supo guiarme por el buen camino, darme fuerza para seguir adelante y no desmayar ante los problemas.

A mi asesor, M.V. M. Sc. Julio César Terán Piña, por brindarme el apoyo para desarrollar la presente investigación.

A la UNSM que me brindó el apoyo financiero para el desarrollo de la presente investigación, el cual gané en el concurso de proyectos de tesis de pregrado, periodo 2021\*, con Resolución N° 802-2021-UNSM/CU-R.

**Edwin Keyserline Rinza Miñope**



## Índice general

Ficha de identificación .....	5
Autorización de publicación .....	Error! Bookmark not defined.
<b>8</b> Dedicatoria .....	7
Agradecimiento .....	8
Índice general .....	9
Índice de tablas .....	11
Índice de figuras .....	12
RESUMEN .....	13
ABSTRACT .....	14
CAPÍTULO I INTRODUCCIÓN A LA INVESTIGACIÓN.....	15
CAPÍTULO II MARCO TEÓRICO.....	16
2.1. Antecedentes de la investigación.....	16
2.2. Fundamentos teóricos.....	17
CAPÍTULO III MATERIALES Y MÉTODOS .....	21
3.1. Ámbito y condiciones de la investigación.....	21
3.1.1 Ubicación política .....	21
3.1.2 Periodo de ejecución .....	21
3.1.3 Autorizaciones y permisos.....	21
<b>2</b> 3.1.4 Aplicación de principios éticos internacionales .....	21
3.2. Sistema de variables.....	22
3.2.1 Variables principales .....	22
3.2.2 Variables secundarias .....	22
3.3. Procedimientos de la investigación.....	22
3.3.1 Objetivo específico 1 .....	22
3.3.2 Objetivo específico 2 .....	22
<b>2</b> 3.3.3 Diseño de investigación.....	22
3.3.4. Población y Muestra.....	22

	10
3.3.5. Técnicas e Instrumentos de recolección de datos .....	23
4.2. Materiales y Métodos .....	24
3.4.1. Técnica Anestésica para Anastomosis Intestinal.....	24
3.4.2. Técnica Quirúrgica <sup>6</sup> de la Anastomosis Terminal Revestida con Trasposición Mesentérica .....	25
3.4.3. Tratamiento postoperatorio .....	28
CAPÍTULO IV RESULTADOS .....	29
DISCUSIÓN .....	Error! Bookmark not defined.
CONCLUSIONES.....	41
REFERENCIAS BIBLIOGRÁFICAS.....	45

## 8 Índice de tablas

Tabla 1. Distribución de los animales en el experimento	22
Tabla 2. Dosificación anestésica por grupos	25
Tabla 3. Dosificación de tratamiento posoperatorio	28
Tabla 4. Acontecimientos	29
Tabla 5. Caracterización de cambios macroscópicos	33
Tabla 6. Caracterización de cambios microscópicos	38

**Índice de figuras**

Figura 1: estructura histológica del intestino delgado	17
Figura 2: Irrigación del intestino delgado	18
Figura 3: Inicio de los procedimientos	26
Figura 4: Flat mesentérico	27
Figura 5: Esquema del área anastomótica	28
Figura 6: Macroscopia 5 días	30
Figura 7: Macroscopia 10 días	31
Figura 8: Macroscopia 30 días	32
Figura 9: Microscopia de cortes histológicos 5 días	35
Figura 10: Microscopia de cortes histológicos 10 días	36
Figura 11: Microscopias de cortes histológicos 30 días	37

## RESUMEN

**6** Viabilidad de la anastomosis termino terminal yeyunal revestida con trasposición mesentérica en un modelo canino.

La cirugía de intestino delgado es muy grave en pequeños animales por las complicaciones post operatorias en la línea de sutura. Existen bioprótesis a base materiales orgánicos procedentes de otros animales, así como también prótesis autógenas que nos ayudan a prevenir los problemas posteriores a la cirugía intestinal sobre todo en la línea de sutura. El objetivo del presente trabajo fue realizar una trasposición mesentérica como revestimiento de la anastomosis termino terminal yeyunal en un modelo canino, describiendo los cambios anatomopatológicos macro y microscópicos en la línea de sutura. Las cirugías se llevaron a cabo en el Centro Académico de Investigación Miraflores de la UNSM. Se eligieron 9 perros clasificados ASA I, distribuidos en tres grupos (A, B, y C), a los cuales se les practico una enterectomía termino terminal con revestimiento mesentérico. A estos animales se les volvió a practicar una laparotomía según el tiempo por grupo (A: 5 días, B: 10 días y C: 30 días). Los resultados mostraron que es viable realizar la técnica de trasposición mesentérica en perros. Además, en cuanto a los cambios macroscópicos se encontró que no hubo presencia de abscesos, peritonitis o fugas. Si se evidencio adherencias. Microscópicamente, hubo buena irrigación, se mantuvo la anatomía del intestino y no hubo fibrosamiento. Se concluyo que la técnica propuesta es viable.

**Palabras clave:** Cirugía de intestino, Anastomosis termino terminal yeyunal, revestimiento mesentérico, perros.

## ABSTRACT

Feasibility of end-terminal jejunal anastomosis overlaid with mesenteric transposition in a canine model

Small intestine surgery is very serious in small animals due to postoperative complications in the suture line. Bioprotheses based on organic materials from other animals are available, as well as autogenous prostheses that help to prevent problems after intestinal surgery, especially at the suture line. The aim of the present work was to perform a mesenteric transposition as a lining of the jejunal end-terminal anastomosis in a canine model, describing the macro and microscopic anatomopathological changes in the suture line. The surgeries were performed at the Miraflores Academic Research Center of the UNSM. The surgeries were performed at the Miraflores Academic Research Center of the UNSM. Nine dogs classified ASA I, distributed in three groups (A, B, and C), were selected and underwent a terminal end-stage enterectomy with mesenteric lining. These animals underwent laparotomy again according to the time per group (A: 5 days, B: 10 days and C: 30 days). The results showed that mesenteric transposition technique is feasible to be performed in dogs. In addition, in terms of macroscopic changes, the presence of abscesses, peritonitis or leaks was found to be absent. Adhesions were evidenced. Microscopically, there was good irrigation, the bowel anatomy was maintained and no fibrosis was present. It was concluded that the proposed technique is viable.

**Keywords:** bowel surgery, jejunal end-terminal anastomosis, mesenteric lining, dogs.

## 2 CAPÍTULO I

### INTRODUCCIÓN A LA INVESTIGACIÓN

La intervención quirúrgica en el sistema digestivo de pequeños animales, específicamente en el intestino delgado, suele llevarse a cabo en situaciones de urgencia. Estas situaciones incluyen casos de obstrucción por cuerpos extraños, invaginaciones, presencia de tumores, traumas y torsiones, que son más comunes en perros debido a sus hábitos alimenticios menos selectivos en comparación con los gatos. Esto se ha señalado en varios estudios (1) (2) (3) (4).

Las técnicas quirúrgicas empleadas para abordar este problema incluyen la enterotomía, que también tiene un valor diagnóstico; la enterectomía y la enteroanastomosis, todas las cuales conllevan un riesgo elevado de infección debido a la alta población bacteriana natural presente en el intestino (aproximadamente  $10^2$ - $10^4$ /ml de contenido intestinal), agravada por las patologías mencionadas que obstruyen el paso del contenido intestinal (1) (5) (6). Por otra parte, es importante considerar que las deficiencias en las uniones anastomóticas pueden llevar a complicaciones significativas después de una cirugía intestinal, como dehiscencias, filtraciones, formación de fistulas y adherencias (7) (8).

Ya desde 1970 se vienen implementado bioprótesis tratadas y no tratadas con la finalidad de reducir todos los problemas antes mencionados (9) estos estudios reportan distintos resultados. Sin embargo, solo se ha reportado en nuestro país el uso de flat mesentérico en equinos con buenos resultados (10). Siendo este el primer experimento en un modelo canino con este tipo de biomaterial.

Presentando esta problemática, se propuso el presente trabajo con el objetivo evaluar la respuesta de la anastomosis termino terminal yeyunal revestida con trasposición mesentérica en un modelo canino. Trabajo del cual se desprenden los siguientes objetivos específicos: Realizar la trasposición mesentérica como revestimiento de la anastomosis termino terminal yeyunal en perros y, además, Describir los cambios anatomopatológicos macro y microscópicos de la línea de sutura anastomótica termino terminal yeyunal revestida con trasposición mesentérica.

## 14 CAPÍTULO II MARCO TEÓRICO

### 2.1. Antecedentes de la investigación

Los biomateriales vienen siendo utilizados como cubiertas en la práctica de anastomosis, en animales de compañía; tanto a nivel nacional como internacional. Por ejemplo, el año 2014, en Italia, se llevó a cabo una investigación donde se dividieron, en cuatro grupos, a 44 cerdos, con el fin de evaluar si una sección de pericardio podría mejorar la curación de la anastomosis, al ser, in vivo, ubicada en la dirección de sutura de las anastomosis cólico cólicas e íleo íleales. Se observó que una sección de pericardio ayuda al trabajo de la mucosa, mantener la contractilidad cólica, preservando sus cualidades de movilización. Se concluye que el uso de una sección de pericardio vacuno, en la anastomosis del intestino, es efectivo y no peligroso, ayudando significativamente a que la cirugía alcance su recuperación (8).

Con respecto a los biomateriales, se realizaron cirugías a 62 perros, de los cuales, a 18, 22 %, se les colocó una sección de serosa en el momento de la cirugía (en tres perros – 17 % – se presentó peritonitis séptica post operatoria y seis perros – 33 % – perecieron previo al alta); a los 64 perros restantes, 78 %, no se les colocó esta sección (19 perros – 30 % – presentaron peritonitis séptica post operatoria y 14 – 22 % – perecieron previo al alta). Entonces, como el trabajo buscaba evaluar qué tan eficaz sería la sección de serosa en tratamientos de perros con cuadro de peritonitis séptica, se concluyó que esta sección no ayudaba a proteger a los perros, pudiendo ser por la peritonitis séptica que se presentó después de la operación, o, de que la cirugía no fue exitosa (11).

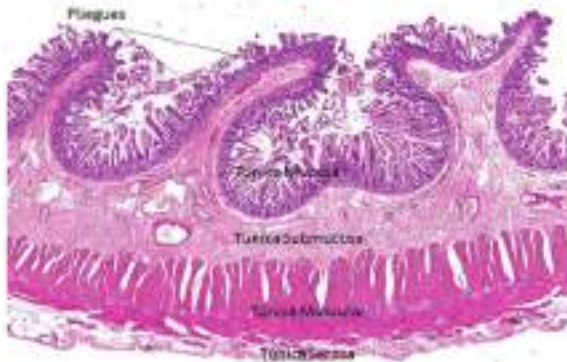
En Cajamarca, Perú, se utilizó revestimiento del mesenterio, con el fin de determinar la viabilidad de la anastomosis término terminal yeyunal revestida con trasposición del mesenterio. Se trabajó con siete caballos criollos, de las cuales se extrajo líquido del peritoneo previo a la intervención quirúrgica, a los tres días y medio post cirugía y a los siete días post cirugía. Estas muestras fueron comparadas de forma apareada. Simultáneamente, se buscó cuantificar el dolor posterior a la cirugía, en lapsos de 4 horas, durante cuatro días, utilizando protocolos de determinación del dolor, ya validados. Se describieron los cambios anatómicos y patológicos, de forma micro y macroscópica, de la sutura, siete días, quince días, treinta días y cuarenta y seis días después de la cirugía de anastomosis yeyunal. Se concluyó en la viabilidad y efectividad de la técnica quirúrgica evaluada (12).



## 2.2. Fundamentos teóricos

### Anatomía del Intestino Delgado

El intestino delgado, se inicia en el píloro y va hasta el nexo del ciego con el colón ascendente. Tiene de 6 a 7 metros de diámetro aproximado y está compuesta por tres porciones: Duodeno, Yeyuno e Íleon. En cualquier porción del intestino delgado, tiene las paredes compuestas por las siguientes estructuras: Mucosa, submucosa, muscular y serosa, como se aprecia en la figura 1 El duodeno presenta un diámetro de 20 a 25 cm y toma la forma de una "C" o una "U" y está ubicada hacia la porción craneal del páncreas. Su extensión inicia en el píloro hasta la flexura duodenal, donde también está presente el ligamento de Treitz, el cual cumple la función de anclar esta parte del intestino a la pared posterior del abdomen. El duodeno también se encuentra subdividido en cuatro segmentos; teniéndose en cuenta que en el segundo segmento llega a desembocar los conductos excretores del páncreas y colédoco. La referencia anatómica que marca el comienzo del yeyuno es el ligamento de treitz; el yeyuno normalmente mide  $\frac{2}{5}$  del intestino distal al duodeno y la porción sobrante  $\frac{3}{5}$  es conocida como íleon ya que los límites macroscópicos no se encuentran establecidos ni definidos, por lo cual se describen características que permiten diferenciar entre estos al momento del abordaje, a saber: 1.- En el abdomen superior está alojado el yeyuno a diferencia del íleon que se encuentra en el abdomen superior y la pelvis. 2.- El íleon presenta un tejido graso, abundante, el cual le genera una tonalidad opaco y despullido. El yeyuno presenta un tejido graso, escaso a diferencia del íleon éste mismo genera que el yeyuno tenga la apariencia transparente y brillante. 3.- El calibre periférico y el espesor de las paredes que tiene el íleon Terminal son menores a diferencia del yeyuno proximal (13).



**Figura 1**  
Estructura histológica del intestino delgado (14)



#### Tratamiento quirúrgico en patologías intestinales.

Al tratarse de enfermedades gástricas, nos introducimos en un área muy importante de la medicina que afecta tanto a humanos como a animales, y la mayoría de las enfermedades se corrigen hasta la enfermedad exacta que conduce a la extirpación quirúrgica y la anastomosis del estómago (17). La obstrucción intestinal, en perros, es una de las razones más comunes para realizar una cirugía, en perros; y esta puede ser causada por la oclusión por algún cuerpo, adherencia, estenosis o torsión del intestino (18). A una rotación del intestino en la parte baja mesentérica, se le conoce con el nombre de torsión intestinal Ivólculo; y en estos casos, la arteria mesentérica craneal suele sufrir una obstrucción total. Aunque es rara en perros, los de raza grande, machos y de edad adulta suelen ser los principales pacientes de este cuadro, donde entre otros síntomas, puede verse muerte de tejido a nivel del intestino, toxina liberadas y finalmente, la muerte (19). Complementariamente, cuando el cuerpo extraño es de longitud significativa, se puede expresar como una oclusión por una masa extraña lineal. A nivel de la boca, entre los dientes o en la parte baja de la lengua, una sección de esta masa se suele anclar, en la sección proximal gastrointestinal, y la otra parte del cuerpo llega a introducirse en los intestinos; finalmente, esta la tensión causada puede llegar a producir un corte del tejido ubicado en el estómago o en el intestino, que llegan a ser perforaciones que van a causar una peritonitis de carácter mortal (20).

Las obstrucciones parciales presentan mayor dificultad para ser diagnosticadas, debido, sobre todo, a que generalmente, se confunde con un cuadro de diarrea agua no constante y náuseas; por ello, es importante recordar que la causa, el lugar y la severidad del cuadro, son variables que se relacionan directamente con los síntomas clínicos de un intestino obstruido (19). El mismo autor afirma que son los animales viejos (nueve años aproximadamente) los principales pacientes de neoplasias en el intestino delgado; mientras que en animales jóvenes encontraremos la presencia de los leiomiomas (19). En cambio, a la afección caracterizada por la trasposición de la sección próxima del intestino en el interior de la sección distal, se le conoce como intususcepción y es común en individuos tiernos con cuadros de enteritis aguda, positivo a áscaris, parvovirus, acompañado de inflamaciones (19). Este cuadro tiene origen en la presencia de cuerpos raros, parásitos y enteritis agudas y los principales síntomas clínicos son anorexia, vómitos, tenesmo, diarrea, dolor en el abdomen y hematoquecia (20).

Ya se conoce cómo tratar la oclusión del intestino y es a través de la cirugía, pero será en función de la razón que la produce y del estado del intestino. Las posibilidades serían realizar una resección y anastomosis o una enterotomía (21).

En la cirugía, es primordial la anastomosis del intestino y ha madurado con el tiempo (22), manifestándose técnicas como la costura a mano y las formas de engrapamiento, que son muy aceptadas y utilizadas (23).

No obstante, las dificultades posteriores a la cirugía suelen ser presencia de estenosis y adherencias, dehiscencia, peritonitis y abscesos; aclarando que las adherencias suelen ser causas de decepción en médicos, por lo que la prevención de su formación se ha convertido en un importante objeto de investigación (24).

La oclusión o sub oclusión del intestino, infertilidad, cólico y dolor suelen ser las principales dificultades que se presentan en el post operatorio (25) (26).

Con el paso del tiempo, se ha experimentado diferentes métodos para enfrentar estas dificultades, como la utilización de material biológico, especialmente cuando se ha buscado reforzar en casos de hernias de pared abdominal contaminada, por razones de que la utilización de mallas aloplásticas no está indicada (8).

## <sup>2</sup> CAPÍTULO III

### MATERIALES Y MÉTODOS

#### 3.1. **Ámbito y condiciones de la investigación**

##### 3.1.1 **Ubicación política**

El trabajo investigativo se realizó en el distrito de la Banda de Shilcayo, Localizado en el Departamento de San Martín, políticamente pertenece a la prelatura de Moyobamba como capital; también es un distrito que pertenece a la provincia de San Martín que cuenta con ochenta y cinco mil habitantes.

La ubicación geográfica está ubicado a 350 m.s.n.m. a orillas del Cumbaza, con gran potencialidad turística y comercial gracias a sus accesos del aeropuerto, la carretera a Tocache, carretera a Moyobamba y el acceso a Yurimaguas que conecta con Iquitos. Fue creado mediante Ley N° 13735 del 28 de noviembre de 1961, en el gobierno del presidente Manuel Prado Ugarteche.

##### 3.1.2 **Período de ejecución**

Inicio agosto del año 2021.

Termino diciembre del año 2021.

##### 3.1.3 **Autorizaciones y permisos**

Este proyecto contó con la autorización de la Facultad de Ciencias Agrarias de la universidad nacional de San Martín-T y siguiendo en todo momento las normas impuestas por el comité de ética de la escuela profesional de medicina veterinaria aprobado con resolución decanal N° 394-2021-UNSM/CU-R.

##### <sup>2</sup> 3.1.4 **Aplicación de principios éticos internacionales**

En todo momento se trabajó respetando las normas internacionales de bienestar animal, minimizando en todo momento el dolor y sufrimiento durante los procedimientos en los animales de experimentación. Además, se contó con la autorización de la Dirección de la Escuela Profesional de Medicina Veterinaria que nos brindó los ambientes respectivos para la ejecución.

## **2** 3.2. Sistema de variables

### **3.2.1 Variables principales**

Anastomosis Terminal Terminal con revestimiento mesentérico.

### **3.2.2 Variables secundarias**

Cambios Anatomopatológicos en las estructuras del revestimiento e intestino.

## **2** 3.3 Procedimientos de la investigación

### **3.3.1 Objetivo específico 1**

Realizar **la** trasposición mesentérica **1** como revestimiento de la anastomosis terminal terminal yeyunal en perros.

### **3.3.2 Objetivo específico 2**

Describir los cambios anatomopatológicos macro y microscópicos **5** de la línea de sutura anastomótica **terminal terminal yeyunal revestida con** trasposición mesentérica.

### **3.3.3 Diseño de investigación**

Se realizó la cirugía **5** de anastomosis término-terminal revestida con mesenterio. Los animales se distribuyeron al azar, en los grupos A, B y C (Tabla 1), para posteriormente, operarlos a los cinco, diez y treinta días.

**Tabla 1**  
*Animales distribuidos en el experimento.*

Grupo	Cantidad (n)	Evaluación anatomopatológica
<b>A</b>	Tres	Cinco días post operatorio: Laparatomía.
<b>B</b>	Tres	Diez días post operatorio: Laparatomía.
<b>C</b>	Tres	Treinta días post operatorio: Laparatomía.

### **3.3.4. Población y Muestra**

**8** El presente proyecto de investigación, fue evaluado por el Comité de Ética de la Universidad Nacional de San Martín – Tarapoto. En todo momento se respetarán las consideraciones que debe tener un modelo animal en las investigaciones biomédica<sup>39</sup>.

Se utilizó 9 caninos, destinados a eutanasia por el "Programa de control de canes" de la Municipalidad Provincial de San Martín.

Los perros intervenidos se caracterizaron por:

- Poseer cualquier raza (menos los braquicéfalos).
- De quince a treinta kilos de peso y de cualquier sexo.
- Entre los cuatro y seis años de edad.
- Sanos.
- Pacientes ASA I (Asociación Americana de Anestesiología) (27).

### 14 3.3.5. Técnicas e instrumentos de recolección de datos

Después de tomar 1 precauciones de ayuno y restricción de agua, así como estrategia 1 anestésica y de abordaje quirúrgico. En los días posteriores (5, 10 y 30 respectivamente según la Tabla 1 4 los caninos fueron sometidos a una nueva cirugía para tomar las 4 muestras y realizar los cortes histológicos para la evaluación histológica.

### 3.3.6. Toma de muestras

#### A. Evaluación anatomo – patológica

Aleatoriamente, se seleccionaron los perros para el estudio, es decir, en los que se realizaría una cecotomía a los cinco, diez y treinta días post anastomosis terminal yeyunal (Tabla 1), fueron evaluados a nivel macroscópico, según el rango de inflamación, angiogénesis, estenosis, fugas, peritonitis, presencia de adherencias y abscesos. Se cuantificó la forma de los nódulos linfáticos de 0 – 4 puntos (28).

Una biopsia quirúrgica de 1 x 1 cm de la zona anastomótica, fue realizada en los tiempos establecidos para 12 cada canino, las cuales se remitieron en frascos con una solución de formol al 10 % al laboratorio de Histología, Embriología y Patología Animal de la facultad de Medicina veterinaria de la Universidad Nacional Mayor de San Marcos – Lima, donde fueron analizados por el especialista.

5 Después de una tinción de hematoxilina-eosina según la técnica histológica estándar, en cada muestra se evaluaron los siguientes parámetros histológicos: el grado de inflamación (Flogosis), fibrosis parietal, integridad de la mucosa, estado de la serosa, grado de infiltración de granulocitos y angiogénesis en el revestimiento mesentérico, empleando un sistema de puntuación de 0 a 4 (28).

## 4.1. <sup>2</sup> Técnicas de Procesamiento y Análisis de Datos

Los animales fueron evaluados en los distintos momentos, tomando el criterio de evaluación de protocolos establecidos (28). La evaluación anatomopatológica en el presente trabajo de investigación será de naturaleza descriptiva.

## 4.2. Materiales y Métodos

### 4.2.1. Materiales

#### A. <sup>4</sup> Material Quirúrgico

- Hojas de bisturí.
- Navajas.
- Ácido poliglicólico: 1-0, 3-0
- Nylon.
- Telas de campo de 50cm x 50cm.
- Telas de campo de 1m x 120cm.

#### B. <sup>4</sup> Fármacos

- Xilacina (Xilagal) Lidocaína 2% (Anestina®)
- Ketamina (Halatal KT®)
- Acepromazina (Promazil®)
- Diazepam (Diazepam®)
- Isoflurano (Isoflurano®)

### 4.2.2. Metodología

Los animales fueron identificados correctamente y trasladados a las instalaciones <sup>23</sup> de la Escuela Profesional de Medicina Veterinaria en el Centro Académico de Investigación Miraflores de la Universidad Nacional de San Martín Tarapoto, para luego ser sometidos a un examen físico – clínico.

#### 3.4.1. Técnica Anestésica para Anastomosis Intestinal

Todos los caninos fueron sometidos a ayuno por doce (12) horas antes de la inducción anestésica. Después de colocar <sup>1</sup> una vía intravenosa (IV) de NaCl al 0.9% para la perfusión de los siguientes fármacos.



## Pre medicación

- Propofol 6 mg/kg

## Intra operatorio

- Fentanilo 0.005 mg/kg
- Midazolam 0.025 mg/kg
- Isoflurano (Inhalatorio continuo)

**Tabla 2***Dosificación anestésica por grupos*

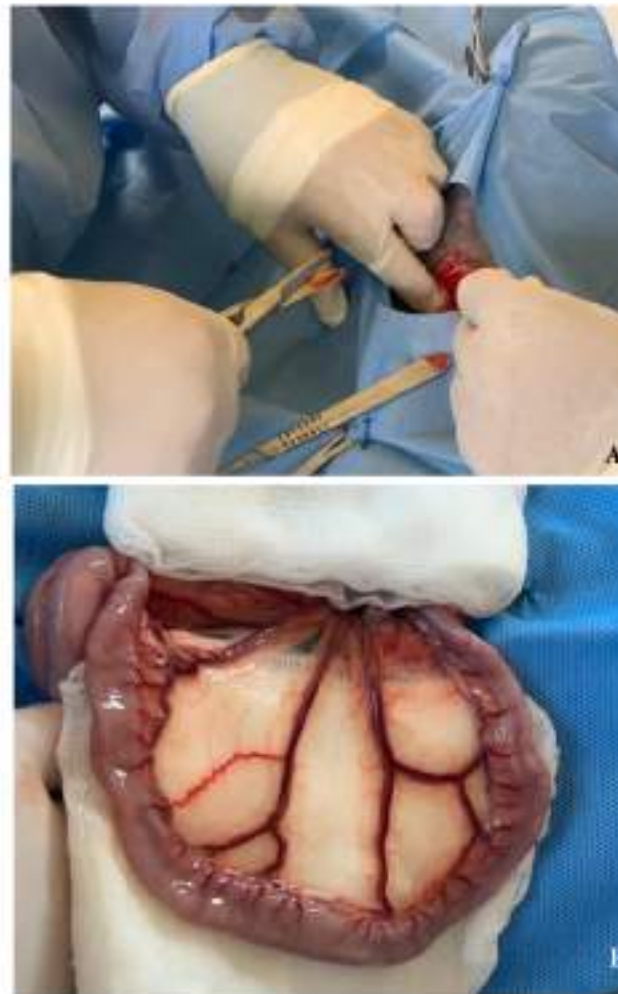
Grupo	Perro	Fármaco/Dosis/ml		
		Propofol	Fentanilo	Midazolam
A	Guffy	9.7	1.62	0.8
	Fido	9.5	1.6	0.8
	Duncan	7.68	1.28	0.64
B	Linda	8.04	1.4	0.7
	Francisca	9.5	1.6	0.8
	Cheyly	10.08	1.7	0.84
C	Gringo	8.1	1.35	0.68
	Zorro	6	1	0.5
	Blanca	13.08	2.16	1.09

### 3.4.2. Técnica Quirúrgica de la Anastomosis Terminal Revestida con Trasposición Mesentérica

#### 1. Abordaje de la cavidad abdominal

Para el abordaje abdominal se realizó una incisión sobre la línea alba según técnica estándar de aproximadamente 5 cm a la altura del ombligo.

Luego de esta evaluación se exteriorizó y aisló la zona intestinal elegida para la realización de la anastomosis terminal (Figura 3)



**Figura 3**  
Inicio de los procedimientos. A. Abordaje estándar. B. Segmento Yeyunal identificado.

### C. **Anastomosis Término-terminal del intestino.**

Se localiza la porción yeyunal y se selecciona la porción en la que se realizara la anastomosis, una vez seleccionado se realiza el corte y colocamos pinzas de doyen para evitar fuga de contenido y que también tienen la particularidad de ser atraumáticas el cual no ocasiona lesiones al intestino. Para realizar la línea de sutura anastomótica utilizamos puntos simples discontinuos, iniciando en los extremos de manera paralela por toda la luz para fijar el intestino atravesando las paredes de serosa y muscular, una vez culminado la línea anastomótica también se procede al cierre de la ventana

mesentérica con puntos simple continuos, posterior a esto se reingresa la porción intestinal a la cavidad abdominal (29).

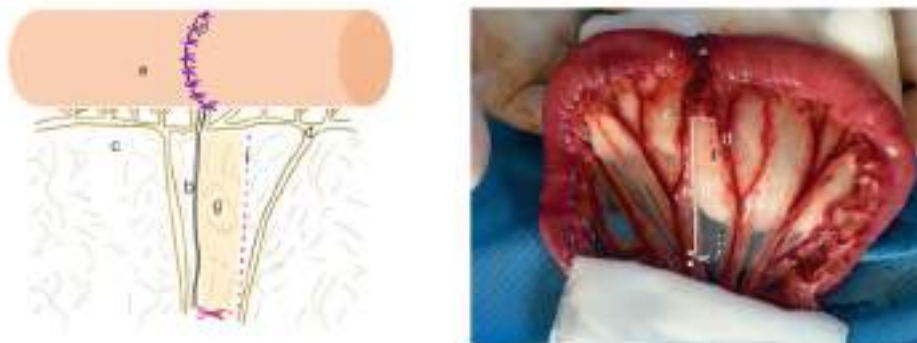
#### D. Flat mesentérico para trasposición

se extrajo un flat mesentérico de 1 cm de ancho por 10 cm de largo aproximadamente, evitando afectar la irrigación sanguínea y con la finalidad de cubrir toda la línea de sutura anastomótica, se utilizaron tijeras estériles, (Figura 4). Utilizando serosa intestinal con puntos simples discontinuos a una distancia de 1 cm aproximadamente, se fijó el flat mesentérico.

Se procedió a cerrar la ventana del mesenterio, inherente a la resección intestinal y posteriormente, se lavó el intestino con gran cantidad de suero fisiológico para ser nuevamente colocado en la cavidad abdominal.

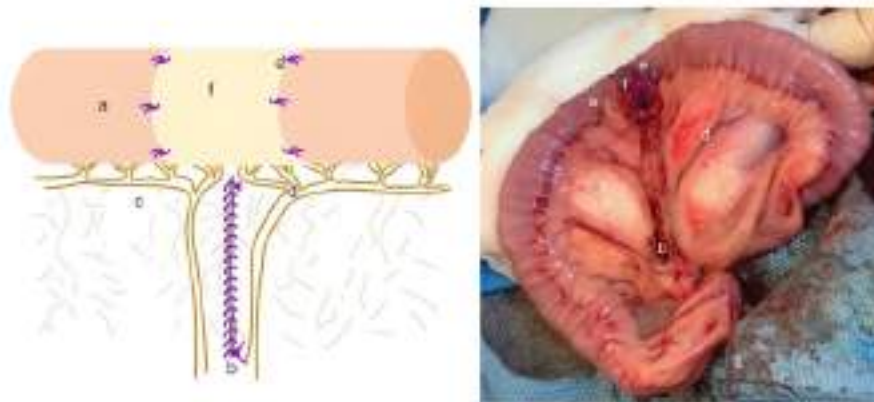
Luego, con puntos simples continuos con el mismo material de sutura reabsorbible se realizó la síntesis del mesenterio, cuidando no lesionar o penetrar los vasos sanguíneos cercanos (Figura 5).

Finalmente se procedió con el cierre de la cavidad abdominal.



**Figura 4**

izquierda: esquem<sup>7</sup> de la elección del Flat mesentérico. Derecha: in situ, zona escogida para la extracción del flat mesentérico. (a) Bucle yeyunal, (b) Línea de corte, (c) Mesenterio, (d) Arteria y vena mesentéricas, (e) Sutura simple discontinua, (f) Línea de corte para el flat mesentérico, (g) Flat mesentérico.



**Figura 5**

Izquierda: Esquema del área anastomótica recubierta con flat mesentérico. Derecha: in situ, anastomosis recubierta con flat mesentérico. (a) Bucle yeyunal, (b) Línea de corte, (c) Mesenterio, (d) Arteria y vena mesentéricas, (e) Sutura simple discontinua, (f) Flat mesentérico que recubre el área anastomótica.

### 3.4.3. Tratamiento postoperatorio

La antibiótico-terapia se realizó con la aplicación de Cefazolina en dosis de 20 mg/kg y Gentamicina en dosis de 6 mg/kg cada 12 horas por 3 días.

El antiinflamatorio-terapia se realizó con la aplicación de fluniximeglímine en dosis de 1.1 mg/kg y Dexametazona en dosis de 0.05 mg/kg cada 12 horas por 3 días.

**Tabla 3**

*Dosificación de tratamiento post operatorio*

Grupo	Perro	Fármaco/Dosis/ml			
		Cefazolina	Gentamicina	Dexametazona	Flunixim
A	Guffy	1.62	0.97	0.4	0.4
	Fido	1.58	0.95	0.4	0.35
	Duncan	1.28	0.77	0.32	0.28
B	Linda	1.34	0.8	0.33	0.3
	Francisca	1.58	0.95	0.4	0.35
	Cheylla	1.68	1	0.42	0.37
C	Gringo	1.35	0.81	0.34	0.29
	zorro	1	0.8	0.25	0.22
	Blanca	2.18	1.31	0.55	0.48

## CAPÍTULO IV

### RESULTADOS Y DISCUSIONES

#### 4.1 Trasposición mesentérica <sup>1</sup> como revestimiento de la anastomosis termino terminal yeyunal en perros.

Este procedimiento duro aproximadamente un promedio de 45 minutos por animal, no considerando los procedimientos quirúrgicos acostumbrados para este tipo de cirugías. Durante el periodo anestésico no se presentó complicación alguna en ninguno de los animales de experimentación. Lo mismo ocurrió en el periodo de medicación post operatoria. La frecuencia cardiaca, frecuencia respiratoria, tiempo de llenado capilar no registraron alteraciones durante las siguientes horas después de las intervenciones.

Los animales comenzaron a consumir alimento blando a partir del segundo día después de las cirugías, evidenciando un retorno normal de tránsito intestinal sin presencia de vómitos. Ningún animal del experimento presento infección incisional durante el periodo en el que fueron evaluados según los grupos (Tabla 4)

**Tabla 4**

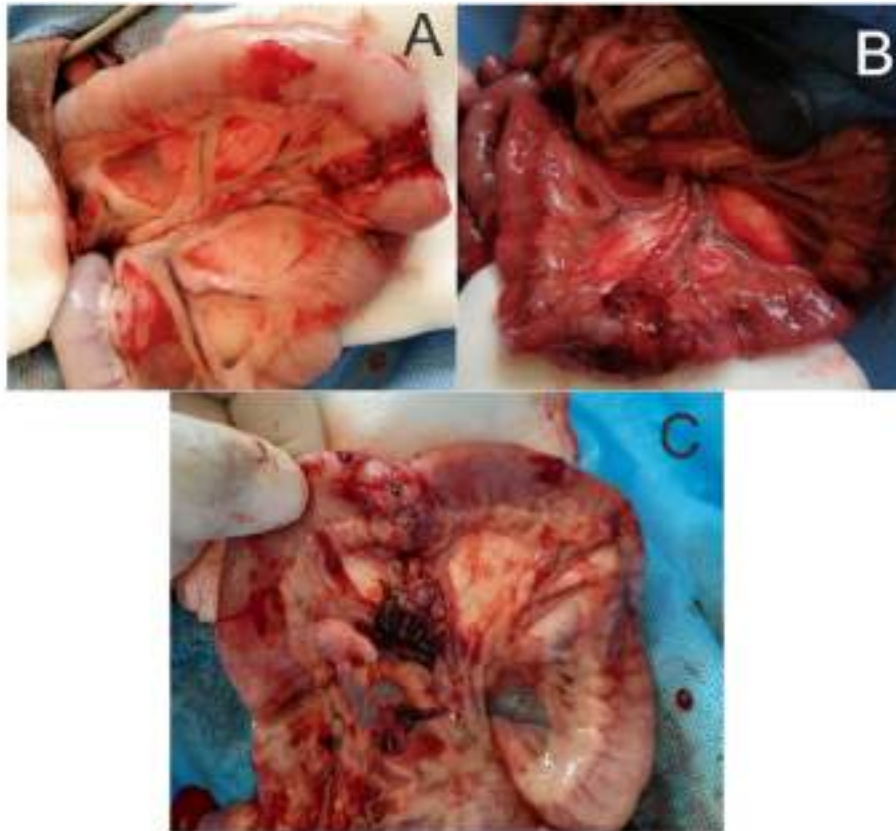
*Acontecimientos tanto dentro de la cirugía como fuera de ella, así mismo el comportamiento del animal en cuanto a la ingesta de alimentos y tránsito intestinal*

Grupo	Perro	Problemas Intra Quirúrgicos		Problemas Post Quirúrgicos		Apetito Post Quirúrgico		Tránsito Intestinal	
		Si	No	Si	No	Si	No	Si	No
		<b>A</b>	Guffy	X		X		X	
	Fido	X		X		X		X	
	Duncan	X		X		X		X	
<b>B</b>	Linda	X		X		X		X	
	Francisca	X		X		X		X	
	Cheyta	X		X		X		X	
<b>C</b>	Gringo	X		X		X		X	
	Zorro	X		X		X		X	
	Blanca	X		X		X		X	

## 4.2 Cambios anatomopatológicos macro y microscópicos <sup>5</sup> de la línea de sutura anastomótica término terminal yeyunal revestida con trasposición mesentérica.

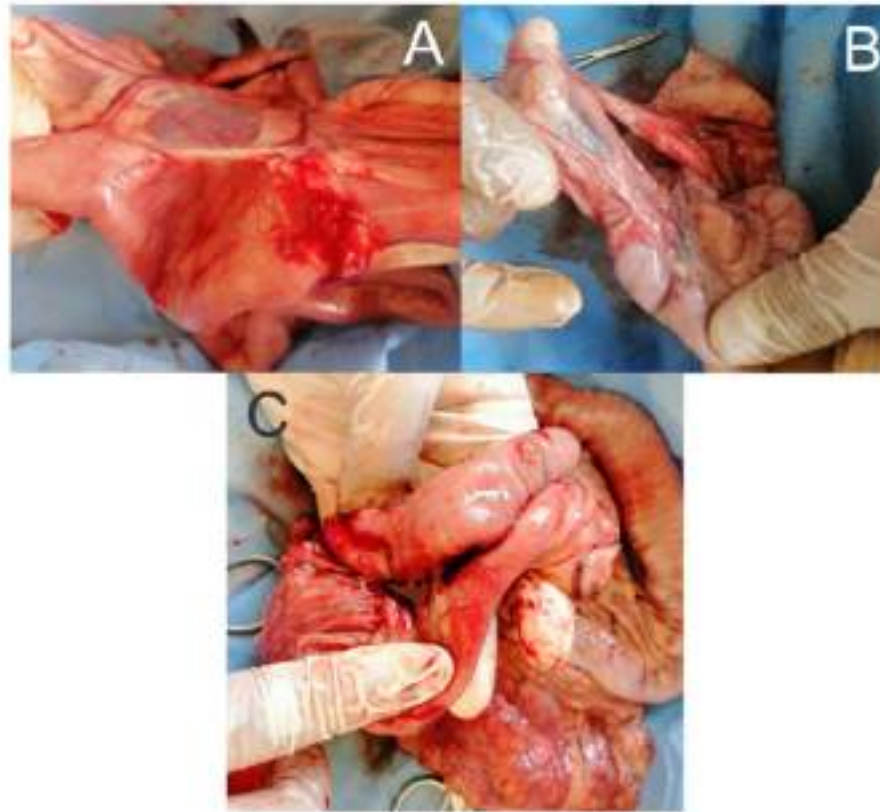
### A. Macroscopía Patológica

La evaluación macroscópica a los 5 días no evidenció fugas, estenosis o abscesos en la línea de sutura, signos de peritonitis en dos de los especímenes del grupo. Tampoco se evidenció contracción o desplazamiento del flat mesentérico. El animal restante presentó fuga en la línea de sutura y un marcado cuadro de peritonitis (Figura 6). Además, hubo presencia de adherencias de epiplón al flat mesentérico.



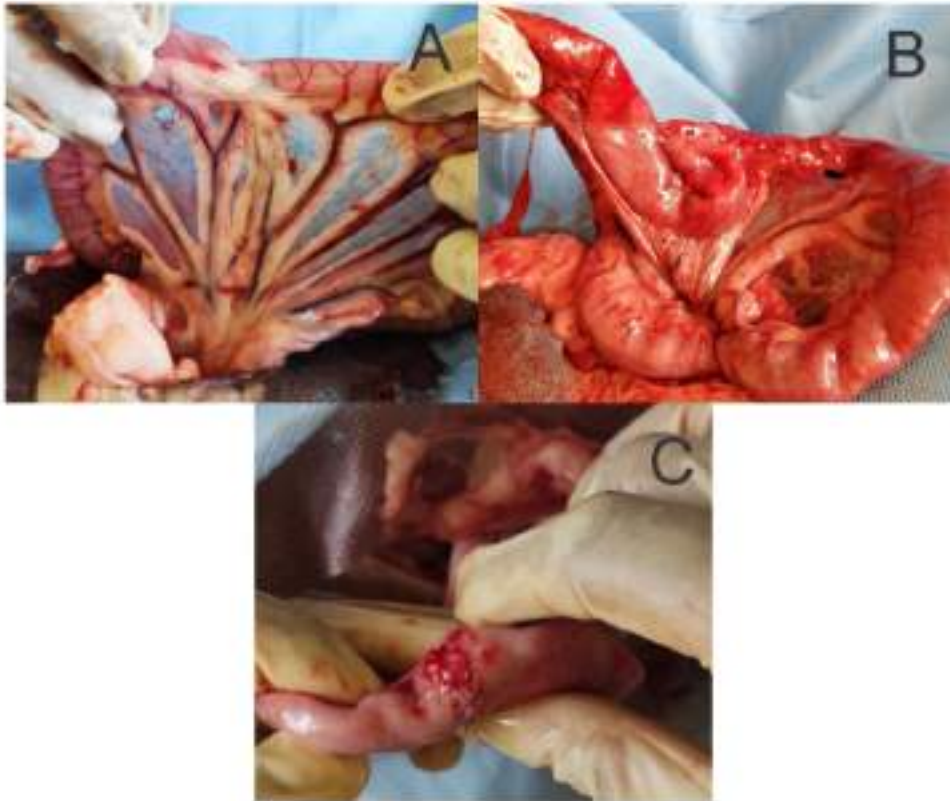
**Figura 6** <sup>6</sup> Macroscopía de la anastomosis término terminal yeyunal revestida con trasposición mesentérica en un modelo canino, a los 5 días post operatorio. **A y B:** Lo más notorio es la adherencia de mesenterio en los sujetos; además, la zona anastomótica se evidencia completamente revestida y funcional. **C:** Se evidencia presencia de fuga en la línea del revestimiento.

La evaluación macroscópica a los 10 días no evidenció fugas, estenosis o abscesos en la línea de sutura, signos de peritonitis en todo el grupo experimental. Tampoco se evidenció contracción o desplazamiento del flat mesentérico (Figura 7). Además, hubo presencia de adherencias de epiplón al flat mesentérico y a intestino delgado.



**Figura 7: A, B y C**  
Macroscopía de la anastomosis término terminal yeyunal revestida con trasposición mesentérica en un modelo canino, a los 10 días post operatorio. Lo más notorio es la adherencia de mesenterio e intestino delgado en los sujetos A y C.

La evaluación macroscópica a los 30 días no evidenció fugas, estenosis o abscesos en la línea de sutura, signos de peritonitis en todo el grupo experimental. Tampoco se evidenció contracción o desplazamiento del flat mesentérico (Figura 8).



**Figura N° 08**

A, B y C Macroscopía de la anastomosis termino terminal yeyunal revestida con trasposición mesentérica en un modelo canino, a los 30 días post operatorio. Lo más notorio es la adherencia de mesenterio o intestino delgado en los sujetos B y C.

El detalle de cada uno de los animales de experimentación en cuanto a estenosis, abscesos, fugas anastomóticas, peritonitis y contracción o desplazamiento del flat mesentérico esta detallado en la Tabla 5.



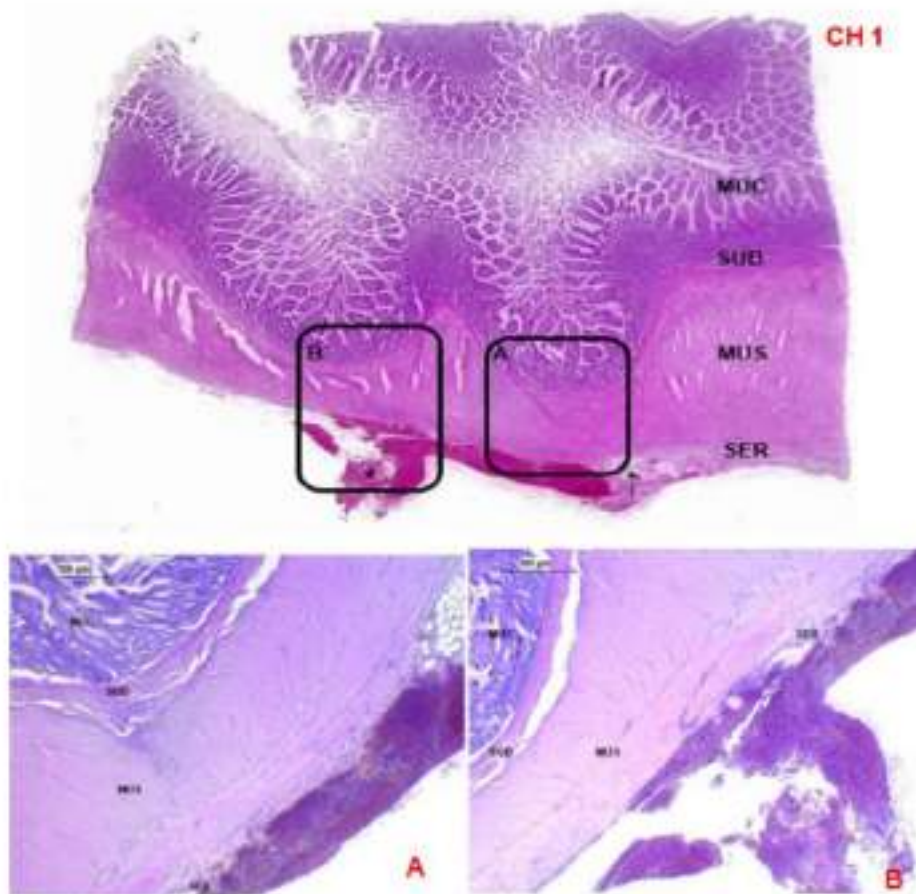


## B. Microscopia Patológica

En cuanto a los resultados referentes a la histopatología de la zona cicatricial, se debe tomar en cuenta que estos son resultado de este trabajo. Nuestros primeros hallazgos muestran que la técnica quirúrgica usada con el revestimiento mesentérico produce una remodelación con mínima presencia de reacción celular. Además, el pronto regreso de la actividad digestiva de los animales evidencia que tampoco fueron afectadas las funciones neuronas a nivel de los plexos mioentéricos (Figura 10) (Figura 11).

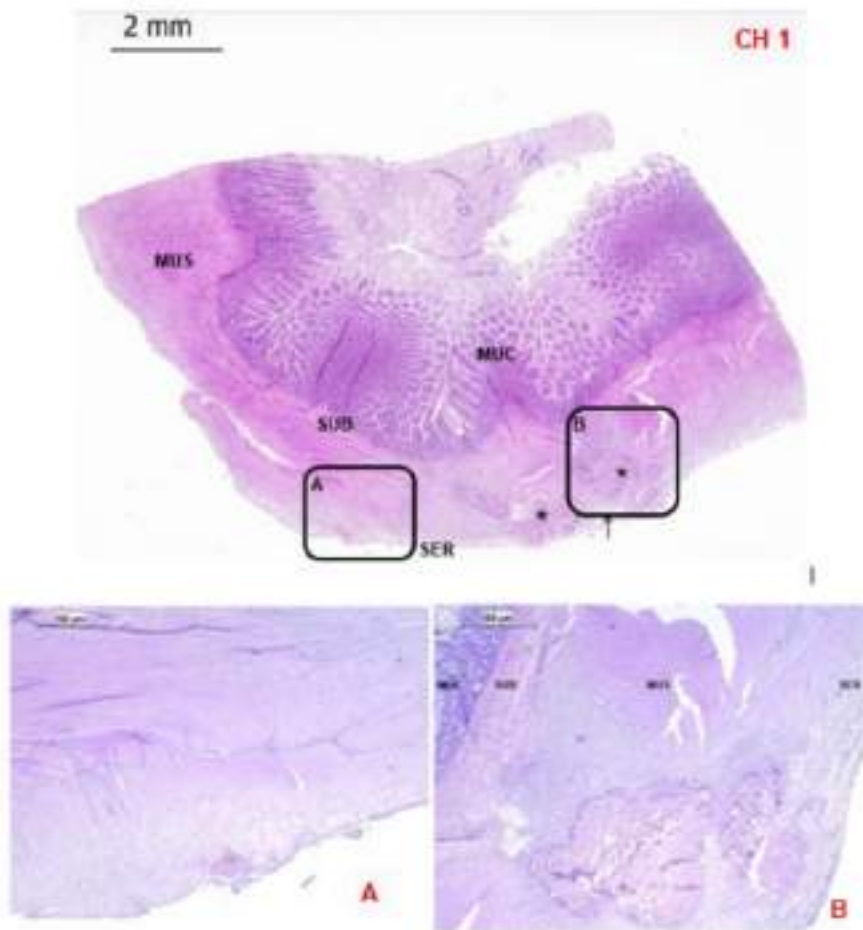
Sin embargo, uno de los animales perteneciente al grupo de laparotomía del día 5, mostró evidencia de peritonitis producto de una fuga anastomótica provocado probablemente por el desplazamiento del revestimiento mesentérico. Sin embargo, en el corte histológico se evidencia buena cicatrización (Figura 9).

En cuanto a la evaluación realizada para el estado de infiltración en el intestino delgado, estado de infiltración del fat mesentérico y nivel de fibrosis que presentaron cada uno de los animales de experimentación en el presente estudio, se reporta en la Tabla 6.



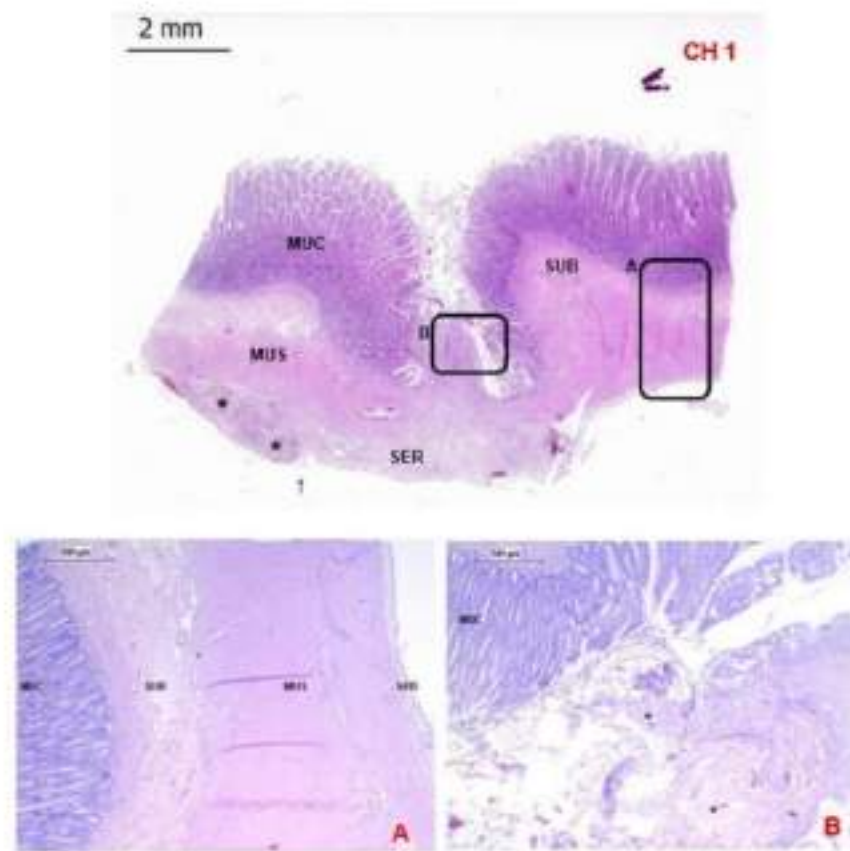
**Figura 9**

Cortes histológicos longitudinales de un segmento de yeyuno revestido por colgajo de mesenterio canino a los 5 días del post operatorio a diferentes aumentos, pertenecientes al animal 003, utilizando coloración hematoxilina y eosina. (CH1). A lo largo del segmento intestinal se aprecia las vellosidades intestinales con unas dimensiones homogéneas. Del mismo modo, se observa una pequeña área de tejido adiposo inmerso en la serosa del segmento intestinal (†). MUC, mucosa; SUB, submucosa; MUS, muscular; SER, serosa. (†) Hilo de sutura (ácido poliglicólico), 10x. (A) Se observa gran cantidad de glóbulos rojos extravasados y gránulos de hemosiderina en la serosa del segmento intestinal. MUC, mucosa; SUB, submucosa; MUS, muscular; SER, serosa. 40x. (B) La sutura de ácido poliglicólico se localiza en la superficie de la serosa con una incipiente presencia de neutrófilos degenerados y abundantes glóbulos rojos extravasados. MUC, mucosa; SUB, submucosa; MUS, muscular; SER, serosa. 40x.



**Figura 10**

Cortes histológicos longitudinales de un segmento de yeyuno revestido por colgajo de mesenterio canino a los 10 días del post operatorio a diferentes aumentos, pertenecientes al animal 004, utilizando coloración hematoxilina y eosina. **(CH1)** Las vellosidades intestinales exhiben una longitud homogénea a lo largo de todo el segmento intestinal. Asimismo, se observa una pequeña área de tejido adiposo inmerso en la serosa del segmento intestinal (1). MUC, mucosa; SUB, submucosa; MUS, muscular; SER, serosa. (\*) Hilos de sutura (ácido poliglicólico). 10x **(A)** MUS, muscular; SER, serosa. 40x. **(B)**. La sutura del ácido poliglicólico se localiza a nivel de la capa muscular MUC, mucosa; SUB, submucosa; MUS, muscular; SER, serosa. 40x.



**Figura 11**

Corte histológico longitudinal de un segmento de yeyuno revestido por autoinjerto de mesenterio canino a los 30 días del post operatorio. **CH1:** La mucosa presenta vellosidades intestinales de dimensiones homogéneas excepto en la región de la anastomosis donde también se observa una pequeña invaginación que alcanza la capa muscular. Además, la serosa exhibe pequeñas áreas de tejido adiposo (?). MUC, mucosa; SUB, submucosa; MUS, muscular; SER, serosa. (\*) Hilos de sutura (ácido poliglicólico). Coloración hematoxilina y eosina. 10x. **A:** Magnificación del cuadro A. A nivel de esta área se observa que cada una de las capas intestinales se encuentran bien establecidas. MUC, mucosa; SUB, submucosa; MUS, muscular; SER, serosa. Coloración hematoxilina y eosina. 40x. **B:** Magnificación del cuadro B. Se observa moderada cantidad de estructuras coccoides basófilas entre las hebras del hilo de sutura y escasa presencia de polimorfonucleares. MUC, mucosa. (\*) Hilos de sutura (ácido poliglicólico). Coloración hematoxilina y eosina. 40x

4 **Tabla 6**

Caracterización de los cambios microscópicos a los 5, 10 y 30 días de post cirugía (B)<sup>1</sup>

Perró N°	Receliotomía (días)	CARACTERIZACIÓN MICROSCÓPICA																								
		Estado de Infiltración Intestinal Delgado				Estado de Infiltración Xenoinjerto				Fibrosis				Estado de Mucosa				Estado de Serosa								
		0	1	2	3	4	0	1	2	3	4	0	1	2	3	4	normal	erosionada	normal	engrosada						
Guffy	5	X					X					X					X					X				
Fido	5	X					X					X					X					X				
Duncan	5	X					X								X		X					X				
Linda	10	X					X				X						X					X				
Francisca	10	X					X				X						X					X				
Cheyta	10	X					X				X						X					X				
Gringo	30	X					X				X						X					X				
Zorro	30	X					X				X						X					X				
Blanca	31	X					X				X						X					X				

<sup>1</sup>Evaluación propuesta para el caso del estado de infiltración en el intestino delgado, estado de infiltración del fíl mesentérico y fibrosis, usando una escala de puntuación de 0 a 4 (0=ausente, 1=mínima, 2=moderada, 3=distinta, 4=moderada). Para determinar el estado de la mucosa se utilizaron el término "normal" o "erosionada", y para el estado de la serosa mucosa se utilizaron los términos "normal", o "erosionada", y para el estado de la serosa se utilizaron los términos "normal" o "engrosada". La "x" marca el grado de evaluación

La técnica quirúrgica propuesta en el presente estudio, se realizó en animales clínicamente sanos con la finalidad que los hallazgos no se vean comprometidos por alguna patología intestinal. A la fecha no existe trabajo alguno en nuestro país que reporte **la técnica de anastomosis Terminal – terminal con** revestimiento mesentérico en **un** modelo canino. Es la primera vez que se experimenta con un flat a base de un material autógeno. Sin embargo, la literatura reporta otras investigaciones en las cuales se ha trabajado distintos tipos de revestimientos como el pericardio bovino tratado (8) (30)(31), no teniendo tan buenos resultados. Por otra parte, se ha usado revestimiento de pericardio bovino sin tratar tanto en perros (30) como en equinos (31), los cuales reportan resultados similares al presente trabajo.

Las evidencias macroscópicas encontradas en las relaparotomías tanto desde el día 5 hasta el día 30, evidencian una buena aceptación del flat mesentérico y por lo tanto no presentaron complicaciones. La principal razón de estos resultados es que el mesenterio autólogo además de ser **un material de disposición inmediata** es un material **de** mucha **superioridad biológica** (32). Estos hallazgos son similares a los reportados por Aguilar (31), quien trabajo con equinos realizando anastomosis termino-terminal revestidas con colgajo mesentérico, llegando a la conclusión que esta recubierta era factible de aplicar en el intestino y que protegía y garantizaba **una buena protección del área anastomótica**, reduciendo **la presentación de fugas posquirúrgicas, reacciones inflamatorias severas**. El único punto en el que no se concuerda con este trabajo es en la presencia de adherencias.

La presencia de adherencias al flat mesentérico es evidente en la mayoría de animales de experimento (Figura 6, 7 y 8). Estas adherencias se van consolidando y son difíciles de separar mientras más pasan los días después de la cirugía. Esto se debe a que en el sitio de la lesión se forma un exudado, en el cual la fibrina es la responsable de **la migración de leucocitos y la concentración de colágeno en la zona lesionada** (33).

Sin embargo, uno de los animales de experimentación del primer grupo (5 días de relaparotomía), en el examen macroscópico presento fuga y desplazamiento del flat mesentérico (Tabla 5). Este acontecimiento que se observó en tan pocos días, podría explicarse por **tensión en el lugar de anastomosis**, duración **de la cirugía**, suministro de sangre (Procedimiento quirúrgico) o alguna patología presente en el animal (Condición intestinal) (34).

El revestimiento con flat mesentérico no altero el peristaltismo intestinal en la zona de cirugía, ya que se evidenció movimientos similares a los del intestino normal, tomándose

para esta valoración como parámetro. Por lo tanto, el tránsito intestinal no conto con aparente inconveniente en cuanto a alimentación y nutrición (35).

En cuanto a la parte microscópica el presente trabajo reporta que la microestructura del intestino no fue alterada y además no hubo invasión de fibroblastos, así como un mínimo estado de infiltración en el flat mesentérico, ósea el proceso cicatricial dentro de la línea anastomótica fue muy bueno ya que no se evidencio engrosamiento de la serosa. Estos resultados son contrarios a los encontrados por Testini et al., quienes reportan en trabajos realizados con xenoinjerto de pericardio bovino un proceso moderado de fibrosis y de infiltración del parche utilizado (8).

Por otro lado, el flat mesentérico presento durante el pasar de los días una nueva irrigación. Esto es corroborado con lo que dicen otros estudios llevados a cabo en equinos igual o parecida técnica quirúrgica teniendo óptimos resultados (12) (36).

Así mismo, según los cortes histológicos estudiados, se evidencia que el Flat mesentérico tuvo un proceso de cicatrización bueno, ya que no se muestra reacciones inflamatorias significativas, lo que nos hace inferir que la técnica propuesta es viable. Estos resultados concuerdan con los hallados en la literatura donde se concluyó que este biomaterial es factible de aplicar y garantiza una buena protección del área anastomótica reduciendo la mayoría de problemas que implican este tipo de cirugías (12) (36).



## CONCLUSIONES

6 La Anastomosis termino terminal yeyunal revestida con trasposición mesentérica es viable en caninos, ya que al aplicarse protege el área anastomótica reduciendo la presentación de fugas y reacciones inflamatorias.

## REFERENCIAS BIBLIOGRAFICAS

1. López J, Koscińczuk P, Guaimás L, Báez A, Merlo W, Rosciani A, Lockett M, Resoagil J, Ludueño S, Amarilla O, Van Rey J, Schiavoni J, Colque S, Battaglia L, Moya S, Marrupe P. Suturas de aproximación Crushing vs no Crushing en intestino de caninos: informe final. En: Sesión de Comunicaciones de Ciencia y Tecnología. Universidad Nacional del Nordeste. Corrientes, Argentina; 2003. p. 1-4.
2. Sánchez I, Basilio A, Escobedo J, Cedillo O, Rivera J, Campos R, González J, Vásquez C. Anastomosis intestinal con técnica de la SSDF para el manejo de las lesiones traumáticas de intestino delgado. TRAUMA. 2008;11:33-37.
3. Hernández C. Emergencias gastrointestinales en perros y gatos. Rev CES Med Vet Zootec. 2010;5:69-85.
4. Murgia D. Surgery of the small intestine in dogs and cats. Part 1: surgical principles and surgical conditions. Companion Anim. 2013;18:114-119.
5. Fossum T. Cirugía del intestino delgado. En: Cirugía en pequeños animales. 3ª ed. Elsevier; Missouri, USA; 2009. p. 319-348.
6. White D. Basics of Intestinal Surgery: Anatomy, Pathophysiology, Instrumentation & Suturing. En: Congreso de la Sociedad Alemana de Veterinaria de Pequeños Animales. Saarbrücken, Alemania; 11-13 marzo 2011. DGV Sociedad Alemana de Medicina Veterinaria; World Small Animal Veterinary Association (WSAVA). 2011. p. 49-56.
7. Cueto J, Barrientos T, Rodríguez E, Espinosa L, Palma J, Cojab J, Orozco T, et al. Further experimental studies on a biodegradable adhesive for protection of

colorectal anastomosis. Arch Med Res. 2014;45:331-336. doi: 10.1016/j.arcmed.2014.03.007.

8. <sup>1</sup> Testini M, Gurrado A, Portincasa P, Scacco S, Marzullo A, Piccini G, Lissidini G, et al. Bovine pericardium patch wrapping intestinal anastomosis improves healing process and prevents leakage in a pig model. PLoS One. 2014;9:e86627. doi: 10.1371/journal.pone.0086627.
9. <sup>10</sup> Polak R, Pilombo RN. Care during freeze-drying of bovine pericardium tissue to be used as a biomaterial: a comparative study. Cryobiology. 2011;53:61-66. doi: 10.1016/j.cryobiol.2011.05.001.
10. DELGADO, Alfredo, et al. Anastomosis término-terminal yeyunal revestida con colgajo mesentérico en equinos. Revista de Investigaciones Veterinarias del Perú, 2022, vol. 33, no 2.
11. Grimes, J., Schmiedt, C., Milovancev, M., Radlinsky, M., y Cornell K. Efficacy of serosal patching in dogs with septic peritonitis. Journal of the American Animal Hospital Association [Internet]. 2013;49(4):246-9. Disponible en: <http://www.ncbi.nlm.nih.gov/pubmed/23690487>
12. Jeam Jesús AC, Sánchez Aguinaga, Zaida Angélica y Eduardo Jeferson GG. VIABILIDAD DE LA ANASTOMOSIS TERMINO TERMINAL YEYUNAL REVESTIDA CON TRANSPOSICIÓN MESENTÉRICA EN EL EQUINO, DISTRITO DE CAJAMARCA - 2017. Universidad Nacional de Cajamarca. 2019.
13. Ferrufino J, Taxa L, Angeles G. Histología normal de intestino delgado. Rev Med Hered. vol.7, n.1, pp.46-57. 1996. Disponible en: [http://www.scielo.org.pe/scielo.php?script=sci\\_arttext&pid=S1018-130X1996000100009](http://www.scielo.org.pe/scielo.php?script=sci_arttext&pid=S1018-130X1996000100009)

14. Laboratorio de biología interactiva. Atlas de Histología. Universidad Católica de la Santísima Concepción. 2021. Disponible en: <https://bilab.ucsc.cl/histologia/>
15. Baggish M . & Karram M . Atlas de la Anatomía de la Pelvis y Cirugía Ginecológica. Segunda Edición. Buenos Aires, Editorial Médica Panamericana. 2009. 1184 p.
16. McGraw H. (Ed). Disección del Perro Tercera Edición. Editorial Interamericana, S.A de C.V. Miembro de la cámara de la Industria Editorial, Reg. 2007. Num.736, México.
17. Stewart, S., Southwood, L. y Aceto H. Comparison of short and long term complications and survival following jejunojejunostomy, jejunoleostomy and jejunocaecostomy in 112 horses : 2005 – 2010. Equine veterinary journal. 2010;333-8.
18. Willard MD. Disorders of the Intestinal Tract. 5th ed. St. Nelson RW, Couto CG E, editor. Small Animal Internal Medicine. 2014. 455–91 p.
19. Battersby, I. Small Animal Gastroenterology. 1st ed. J. ed., Hannover: Schlütersche; 2008.
20. Johnson; A. Small Animal Pathology for Veterinary Technicians [Internet]. 1st ed. J. Oxford: Wiley Blackw.; 2014. Disponible en: <http://www.wiley.com/WileyCDA/WileyTitle/productCdEHEP003114.html>
21. Milovancev M, Weisman DL, Palmisano MP. Foreign body attachment to polypropylene suture material extruded into the small intestinal lumen after enteric closure in three dogs. Journal of the American Veterinary Medical Association. 2004;225(11):1713-5.
22. White RN. Modified functional end-to-end stapled intestinal anastomosis: Technique and clinical results in 15 dogs. Journal of Small Animal Practice. 2008;49(6):274-81.

23. Duell JR, Thieman Mankin KM, Rochat MC, Regier PJ, Singh A, Luther JK, et al. Frequency of Dehiscence in Hand-Sutured and Stapled Intestinal Anastomoses in Dogs. *Veterinary Surgery*. 2016;45(1):100-3.
24. Claunch KM, Mueller POE. Treating intra-abdominal adhesions: The surgeon's dilemma. *Equine Veterinary Education*. 2012;24(11):552-5.
25. Alonso, J. de M., Alves, A. L. G., Watanabe, M. J., Rodrigues, C. A., & Hussni CA. Peritoneal response to abdominal surgery: The role of equine abdominal adhesions and current prophylactic strategies. :1-8.
26. Keimer G. Update on Recent Advances in Equine Abdominal Surgery. *Veterinary Clinics of North America - Equine Practice*. (Elsevier Ltd):271-82.
27. P, AC. ASA Physical Status Classification System Committee. American Society of Anesthesiologists [Internet]. 2023;24-12. Disponible en: <https://www.asahq.org/standards-and-guidelines/asa-physical-status-classification-system>
28. Siros M. *Laboratory procedures for veterinary technicians*. 6th ed. China: Elsevier;2015. 448 p.
29. Fossum T welch. *Cirugía En Pequeños Animales* [Internet]. Vol. 53, *Journal of Chemical Information and Modeling*. 2009. 1640 p. Disponible en: <http://es.scribd.com/doc/185731212/Cirugia-de-pequenos-animales-3era-Edicion#scribd>
30. Aguilar Guevara Ceesar Nilthom, Espil Incil Gianfranco, Gonzalez Gavidia Natalia Soledad, Merino Minchán Octavio, Garcia Barjoveanu Cristina Tatiana, Alicahuamán Matienzo Diego Pier et al . Enterectomía yeyunal revestida con xenoinjerto de pericardio bovino en un modelo canino. *Rev. investig. vet. Perú* [Internet]. 2019 Abr [citado 2023 Dic 26] ; 30(2): 795-809. Disponible en:

[http://www.scielo.org.pe/scielo.php?script=sci\\_arttext&pid=S1609-91172019000200029&lng=es](http://www.scielo.org.pe/scielo.php?script=sci_arttext&pid=S1609-91172019000200029&lng=es). <http://dx.doi.org/10.15381/rivep.v30i2.16132>.

31. Aguilar G Ceasar N, Delgado C Alfredo, Chavera C Alfonso, Cueva R Medali. Anastomosis yeyunal término-terminal con xenoinjerto de pericardio bovino en equinos. *Rev. Investig. vet. Perú* [Internet]. 2018 Ene [citado 2023 Dic 28] ; 29(1):106-119. Disponible en: [http://www.scielo.org.pe/scielo.php?script=sci\\_arttext&pid=S1609-91172018000100010&lng=es](http://www.scielo.org.pe/scielo.php?script=sci_arttext&pid=S1609-91172018000100010&lng=es). <http://dx.doi.org/10.15381/rivep.v29i1.14190>.
32. Aristizabal FA, Lopes MA, Silva A, Avanza MF, Nieto JE. Evaluation of the effect of onlay mesenteric flaps on end-to-end jejunojunostomy healing in horses. *Vet Surg*. 2014;43:479-486. doi:10.1111/j.1532-950X.2014.12120.x.
33. More MM, Paz E, Cruz FÁ. Uso del pericardio porcino tratado con glutaraldehído en el tratamiento de los defectos de la pared abdominal: estudio experimental en ratas. *Acta Med Peru*. 2013;30:91-96.
34. Davis B, Rivadeneira DE. Complications of colorectal anastomoses: leaks, strictures, and bleeding. *Surg Clin North Am*. 2013;93:61-87. doi: 10.1016/j.suc.2012.09.014.
35. Koenig J, Cote N. Equine gastrointestinal motility-ileus and pharmacological modification. *Can Vet J*. 2006;47:551-559.
36. Gardini M, Giusto G. Clinical evaluation of a jejunojunal end-to-end anastomosis with skin staples with or without coverage by a mesenteric flap. *Equine Vet Educ*. 2016; 28:181-183. doi: 10.1111/eve.12373.

# Viabilidad de la anastomosis termino terminal yeyunal revestida con trasposición mesentérica en un modelo canino

## INFORME DE ORIGINALIDAD

21%

INDICE DE SIMILITUD

20%

FUENTES DE INTERNET

9%

PUBLICACIONES

2%

TRABAJOS DEL ESTUDIANTE

## FUENTES PRIMARIAS

1	<a href="http://1library.co">1library.co</a> Fuente de Internet	4%
2	<a href="http://tesis.unsm.edu.pe">tesis.unsm.edu.pe</a> Fuente de Internet	4%
3	<a href="http://pdfs.semanticscholar.org">pdfs.semanticscholar.org</a> Fuente de Internet	2%
4	<a href="http://repositorio.unc.edu.pe">repositorio.unc.edu.pe</a> Fuente de Internet	2%
5	<a href="http://hdl.handle.net">hdl.handle.net</a> Fuente de Internet	1%
6	<a href="http://alicia.concytec.gob.pe">alicia.concytec.gob.pe</a> Fuente de Internet	1%
7	<a href="http://www.scielo.org.pe">www.scielo.org.pe</a> Fuente de Internet	1%
8	<a href="http://repositorio.unsm.edu.pe">repositorio.unsm.edu.pe</a> Fuente de Internet	1%
9	<a href="http://dev.scielo.org.pe">dev.scielo.org.pe</a> Fuente de Internet	

		1 %
10	<a href="http://www.scielo.br">www.scielo.br</a> Fuente de Internet	1 %
11	<a href="http://repositorioinstitucional.buap.mx">repositorioinstitucional.buap.mx</a> Fuente de Internet	<1 %
12	<a href="http://cybertesis.unmsm.edu.pe">cybertesis.unmsm.edu.pe</a> Fuente de Internet	<1 %
13	Submitted to University of Liverpool Trabajo del estudiante	<1 %
14	<a href="http://issuu.com">issuu.com</a> Fuente de Internet	<1 %
15	<a href="http://www.iperu.org">www.iperu.org</a> Fuente de Internet	<1 %
16	<a href="http://www.scielo.sa.cr">www.scielo.sa.cr</a> Fuente de Internet	<1 %
17	<a href="http://www.slideshare.net">www.slideshare.net</a> Fuente de Internet	<1 %
18	"Inter-American Yearbook on Human Rights / Anuario Interamericano de Derechos Humanos, Volume 27 (2011)", Brill, 2015 Publicación	<1 %
19	Mário Jorge Santos. "Avaliação oftalmológica de uma família com aniridia congênita", Universidade de Sao Paulo, Agencia USP de	<1 %



# Gestao da Informacao Academica (AGUIA), 2020

Publicación

20

Walker, J.P.. "One-dimensional soil moisture profile retrieval by assimilation of near-surface observations: a comparison of retrieval algorithms", *Advances in Water Resources*, 200106

Publicación

<1 %

21

[www.nutricion.com](http://www.nutricion.com)

Fuente de Internet

<1 %

22

Carlos Rodríguez-Alarcón, Diana Beristain R, Ramón Rivera B, Eva Pérez M, Jesús Usón C. "Profile of canine patient with esophageal foreign bodies", *Revista MVZ Córdoba*, 2015

Publicación

<1 %

23

[repositorio.unsch.edu.pe](http://repositorio.unsch.edu.pe)

Fuente de Internet

<1 %

24

[repositorio.utad.pt](http://repositorio.utad.pt)

Fuente de Internet

<1 %

25

[www.researchgate.net](http://www.researchgate.net)

Fuente de Internet

<1 %

Excluir citas

Activo

Excluir coincidencias < 10 words

Excluir bibliografía

Activo